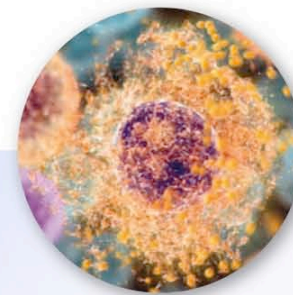
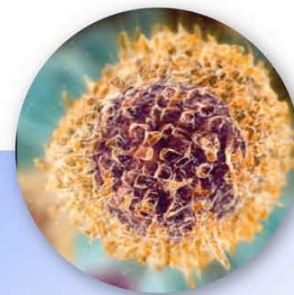
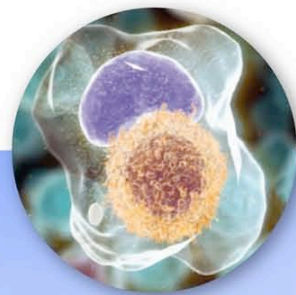




Les Ateliers Lymphomes et LLC

22 – 24 octobre 2009

Le Moulin de la Forge – Le Vaumain (60)



Sous le patronage de



En collaboration avec



En partenariat avec



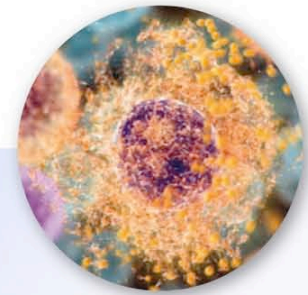
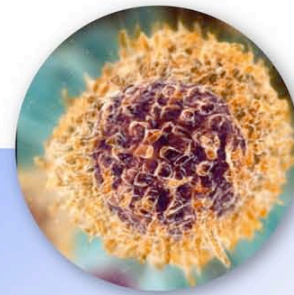
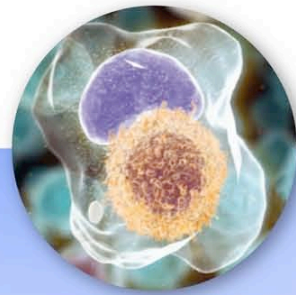
Avec le soutien institutionnel de





3^{ème} session : Lymphome du manteau

Modérée par Catherine THIEBLEMONT



Sous le patronage de

sfh

En collaboration avec

Gela
Généraliste d'Étude des Lymphomes de L'Adulte

GOELC/MW
Groupe d'Étude des Lymphomes de L'Adulte

GOELAMS
Groupe d'Étude des Lymphomes de L'Adulte

En partenariat avec

AH

Avec le soutien institutionnel de

Roche



Programme de la session

3^{ème} session : Lymphome du manteau – Modérée par C. Thieblemont

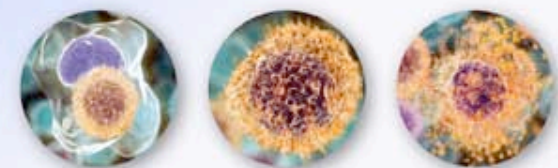Anatomopathologie	N. Brousse
Facteurs pronostiques cliniques et biologiques	F. Morschhauser
Thérapeutiques de 1 ^{ère} ligne	S. Le Guill
Cas clinique interactif	Présenté par C. Thieblemont





Cas clinique lymphome du manteau

Catherine THIEBLEMONT
Service Hémato-Oncologie,
Hôpital Saint-Louis, Paris





Patient

- M. S., 56 ans, médecin en médecine du travail
- Il arrive à la consultation avec un diagnostic de **lymphome à cellules du manteau** fait à l'occasion d'examens complémentaires qu'il s'est prescrits lui-même devant **des diarrhées évoluant depuis 6 mois**





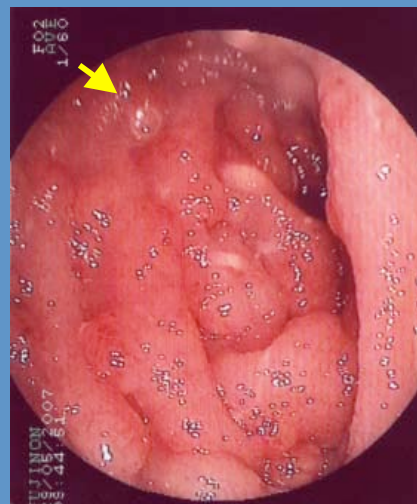
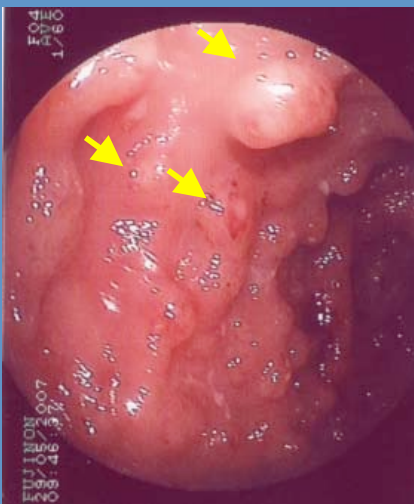
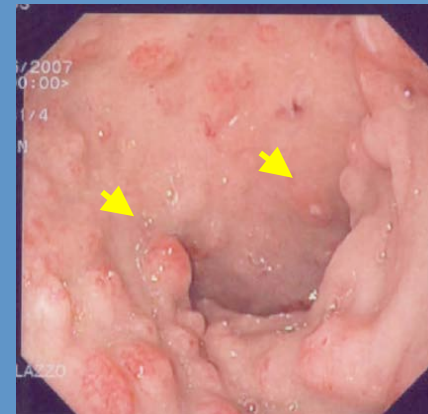
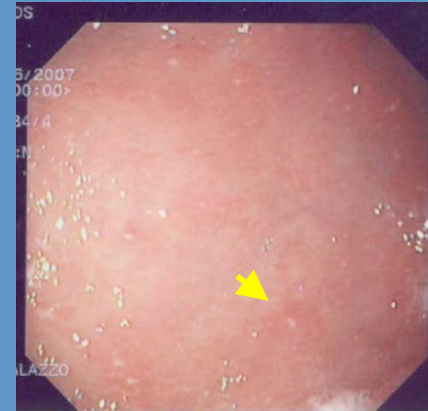
L'interrogatoire

- **Antécédents : 0**
 - **Marié, 4 enfants en bonne santé**
 - **1 frère et 1 sœur en bonne santé**
-
- **Perte de poids de 9 kg (91 kg – 82 kg) en 3 mois**
 - **Sueurs nocturnes depuis 3 semaines**
 - **Etat général conservé (PS = 1)**
 - **Une diarrhée sans rectorragie, ni melena depuis 6 mois**
-
- **L'examen clinique Normal**



Gastroskopie

- **Petite courbure fundique**
 - Plage d'érythème et petites ulcérations
- **Au niveau de l'antre**
 - Nodules inflammatoires
 - Petites ulcérations punctiformes



Au niveau de l'iléon terminal
Aspect plus nodulaire « pseudo-polype »



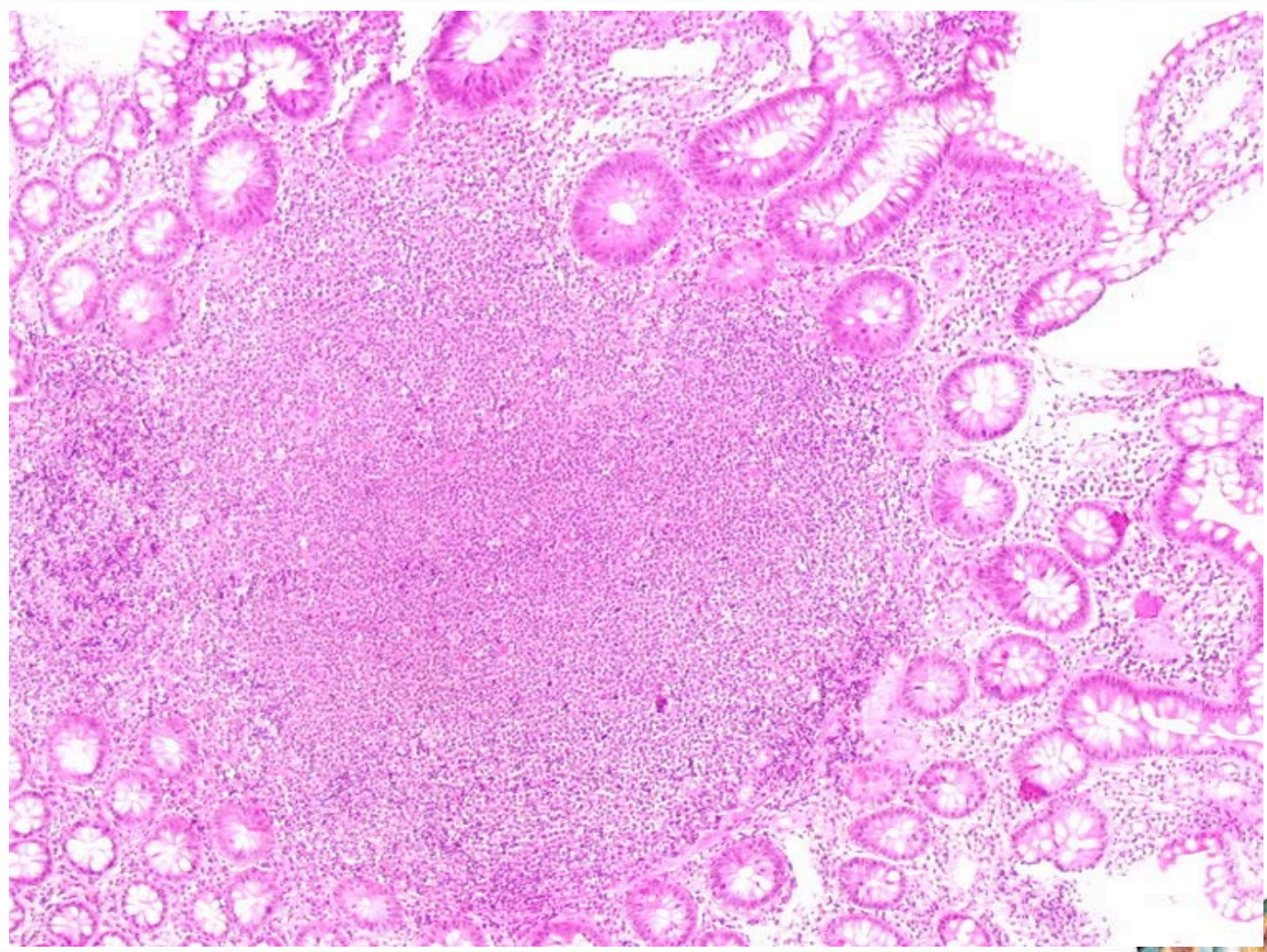
Scanner thoraco-abdomino-pelvien

- **Adénopathies rétropéritonéales, médiastinales et mésentériques (max 2.5 cm)**
- **Lésions pancréatiques (épaississement hétérogène de la queue du pancréas)**
- **Atteinte péritonéale**

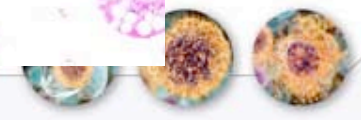



Anatomie pathologie (1/3)

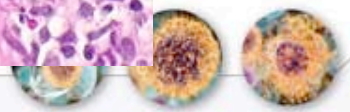
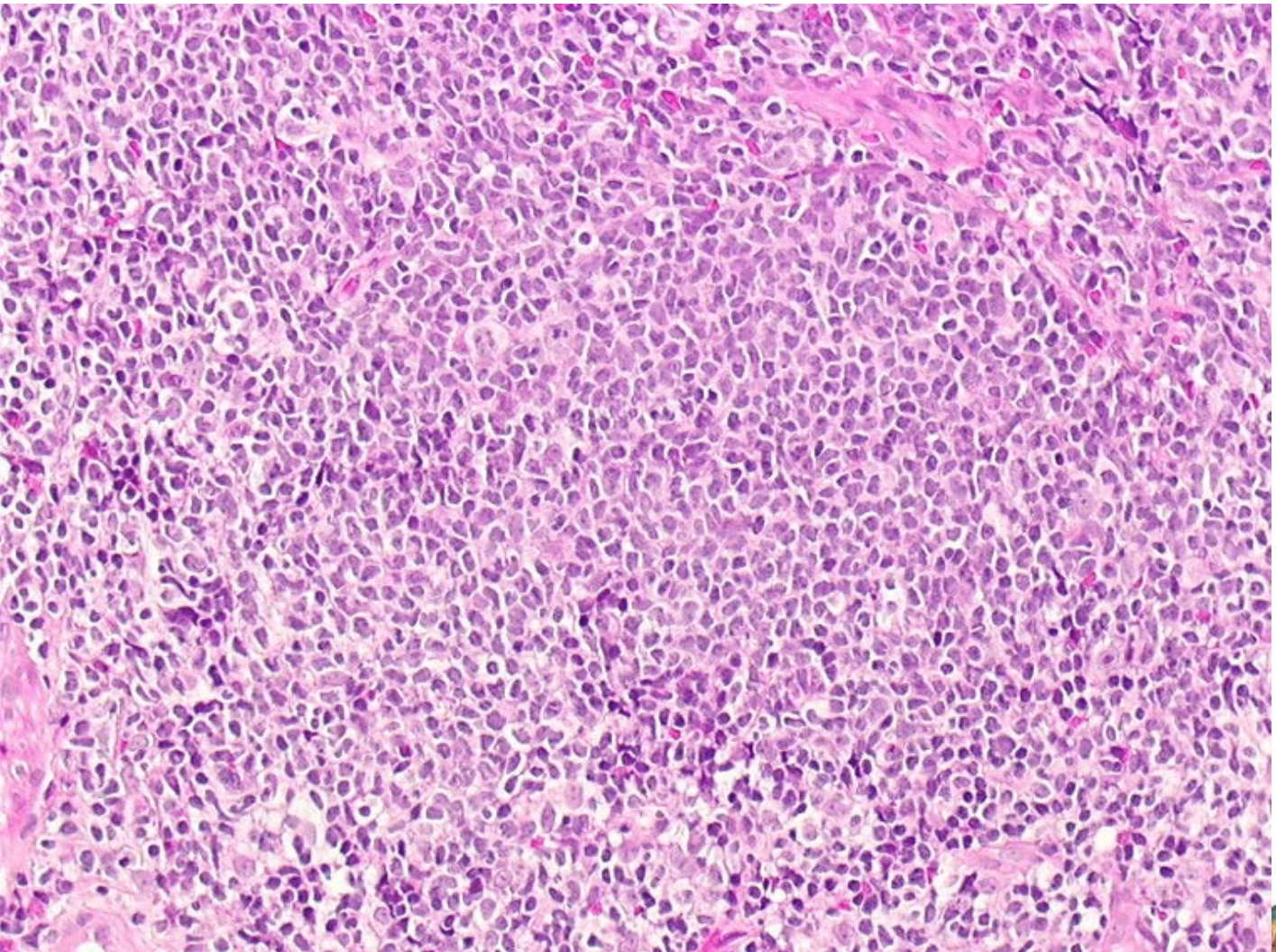


C. Copie-Bergman

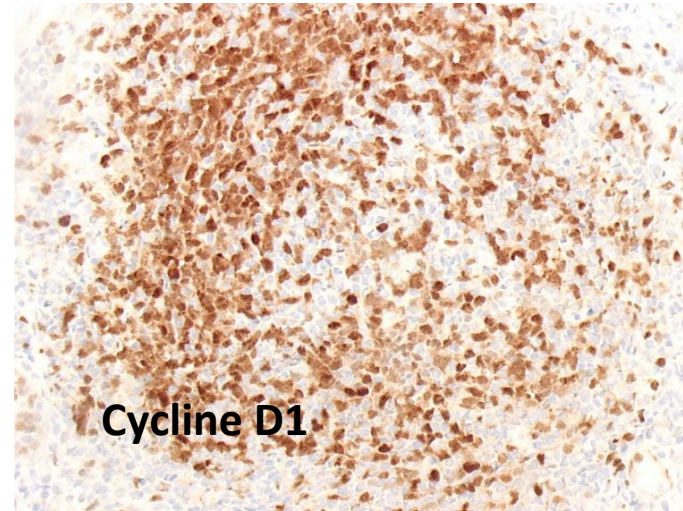
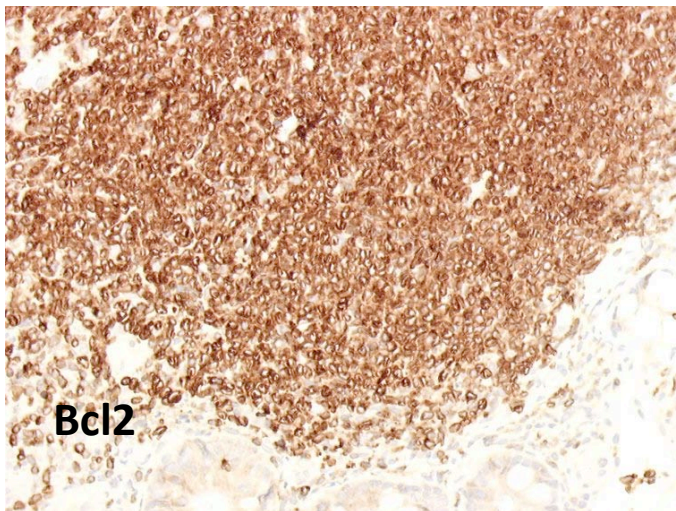
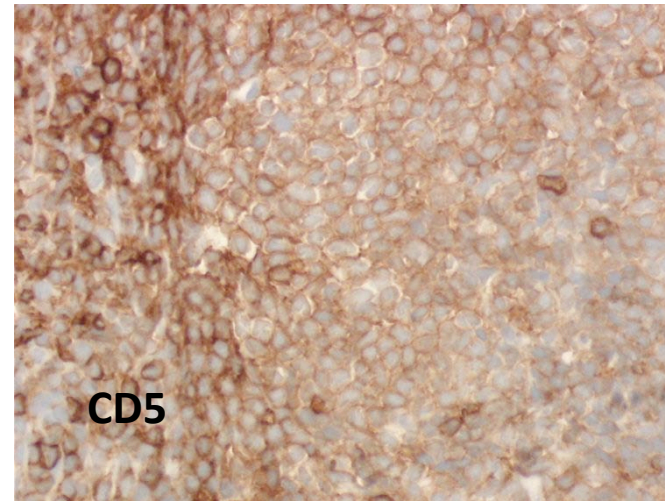
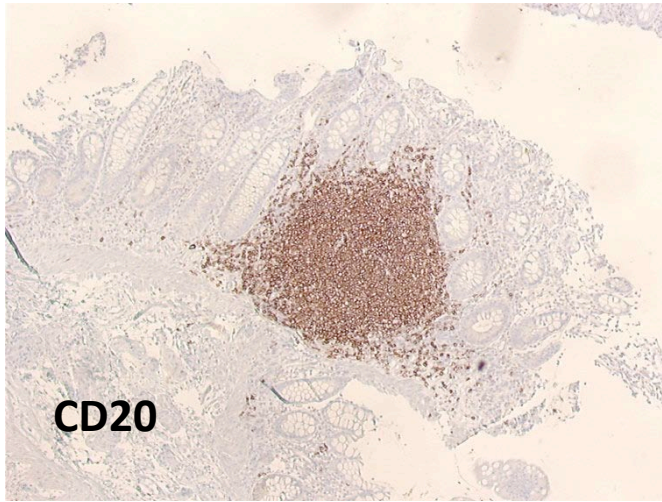




Anatomie pathologie (2/3)



Anatomie pathologie (3/3)





Biopsies iléales et coliques

- Infiltrat lymphoïde « nodulaire »
- Phénotype B CD20+, CD5+, bcl2+, Cycline D1+
- Diagnostic : lymphome à cellules du manteau
- Lymphome entrant dans le cadre d'une polypose lymphomateuse multiple





Autres investigations

Hémogramme normal

- GB 9 200
- PNN 7 200
- Lymphocytes 1 000
- Hb 12.5 g/dL
- Plaquettes 385 G/L

- Taux de LDH : NI
- Sérologies HCV, HBV, HIV : négatives
- Béta2 microglobuline : Nle 2.36
- Electrophorèse des protéines : Nle
- Pas de pic monoclonal.
- Albuminémie à 38.1 g/l.
- Fibrinogène 5.80 gr/L - CRP 3mg/L

Biopsie médullaire = infiltrat lymphocytaire minime considéré comme une infiltration lymphomateuse





Quel traitement de première ligne lui proposez-vous ?

- 1 R-CHOP x 8
- 2 R-HyperCVAD x 6
- 3 R-Chimiothérapie x 6 et intensification thérapeutique avec autogreffe de CSP
- 4 R-Chimiothérapie x 6 et intensification thérapeutique avec autogreffe de CSP et entretien par rituximab





Inclusion protocole Européen MCL sujet jeune, bras A (R-CHOP)

- **R-CHOP x 6**
- **+ Dexa BEAM / CSP**
- **+ TBI - Cyclophosphamide**





Evaluation intermédiaire à 4 cures

- **Coloscopie : lésion polypoïde sessile**
 - Histologie : infiltration lymphomateuse
- **Gastroskopie : muqueuse atrophique**
 - Biopsies systématiques ; Anapath : infiltration
- **BM : pas d'infiltration**
- **Scanner TAP : régression de toutes les adénopathies, évaluées de taille normale**

Réponse partielle

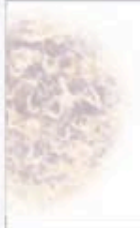



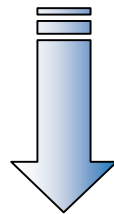
Quelle est votre attitude ?

- 1** Poursuivre le programme : R-CHOP x 2 + DexaBEAM + intensification CSP
- 2** Modifier le traitement : R-DHAP x 2-3 avant l'intensification
- 3** Intensification tandem auto – RICallo d'emblée
- 4** Chlorambucil – per os
- 5** Phase II





- Poursuite avec **R-DHAP** x 3
- Bilan après les 2 cures
- Collecte de **CSP** après le 2^{ème} **R-DHAP**



Evaluation avant intensification
Rémission complète





Maladie Résiduelle

- **La maladie résiduelle est recherchée par PCR avant intensification au niveau médullaire et sanguin**
 - Le résultat n'est pas connu avant de réaliser le traitement intensif

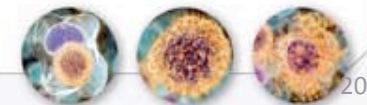**Intensification
+ réinjection de CSP**

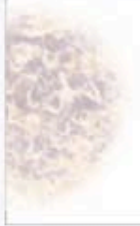



Quel conditionnement choisissez-vous ?

- 1** BEAM (BCNU + Etoposide + AraC + Melphalan)
- 2** Z-BEAM (Zevalin - BCNU + Etoposide + AraC + Melphalan)
- 3** Endoxan – TBI
- 4** TAM (TBI + AraC + Melphalan)
- 5** Melphalan 200 mg/m²





- **L'intensification est réalisée par BEAM**

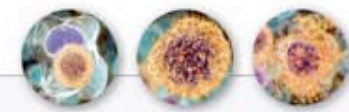
**L'évaluation de fin de traitement (3 mois)
Rémission complète**





- Le résultat de la maladie résiduelle avant greffe est redevenu positif (sang + moelle)
- Le patient vous demande s'il est prudent de refaire l'examen au moment de l'évaluation après greffe (3 mois)

Intensification
+ réinjection de CSP





Que dites-vous au patient ?


- **Pour les patients présentant un MCL, informatif (PCR + au diagnostic) :**
 - 1** Vous instaurez un suivi moléculaire pour tous ces patients avec une imagerie associée
 - 2** Vous n'instaurez un suivi moléculaire que pour ceux qui sont positifs avant greffe
 - 3** Vous n'instaurez aucun suivi moléculaire car votre directeur vous dit que vous avez dépassé votre budget
 - 4** Vous n'instaurez aucun suivi moléculaire car vous n'avez pas de preuve clinique du bénéfice
 - 5** Vous n'instaurez aucun suivi moléculaire car il n'y aura pas de conséquence thérapeutique

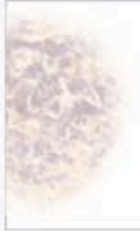



Maladie Résiduelle

- A 3 mois post-greffe : négative
- A neuf mois post-greffe : positive





- **A deux ans de la fin de traitement, le patient réalise un scanner d'évaluation**
- **Et de façon contemporaine, il vous dit avoir perçu une adénopathie sus-claviculaire droite**
- **L'examen histologique de la biopsie échoguidée confirme la rechute**
- **Le scanner montre de multiples adénopathies dont la plus volumineuse au niveau mésentérique mesure 6 cm**
- **Il vous rappelle qu'il a une fratrie et qu'il a 58 ans**





Quel traitement proposez-vous ?

- 1** Traitement de rattrapage incluant Velcade
- 2** Traitement de rattrapage incluant fludarabine
- 3** mTOR
- 4** Allogreffe standard après bonne réponse
- 5** RIC-Allo après bonne réponse





Lymphome du manteau : ce qu'il faut retenir...

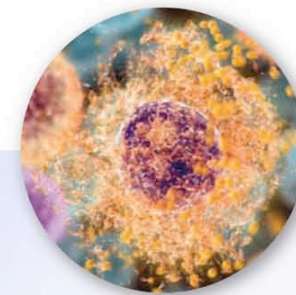
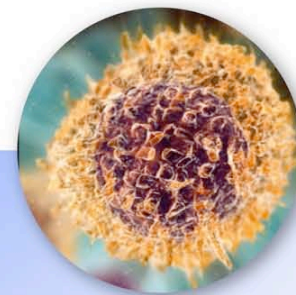
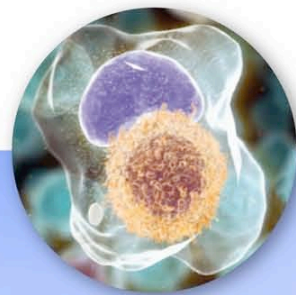
- **Diagnostic morphologique et immunohistochimique**
- **Existence de formes indolentes ?**
- **Thérapeutique : place de l'intensification thérapeutique en 1^{ère} ligne**



Les Ateliers Lymphomes et LLC

22 – 24 octobre 2009

Le Moulin de la Forge – Le Vaumain (60)



Sous le patronage de



En collaboration avec



En partenariat avec



Avec le soutien institutionnel de

