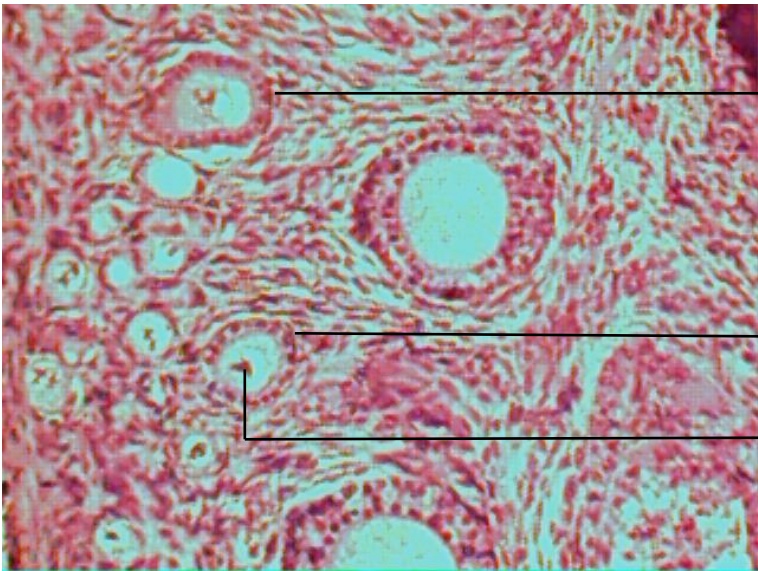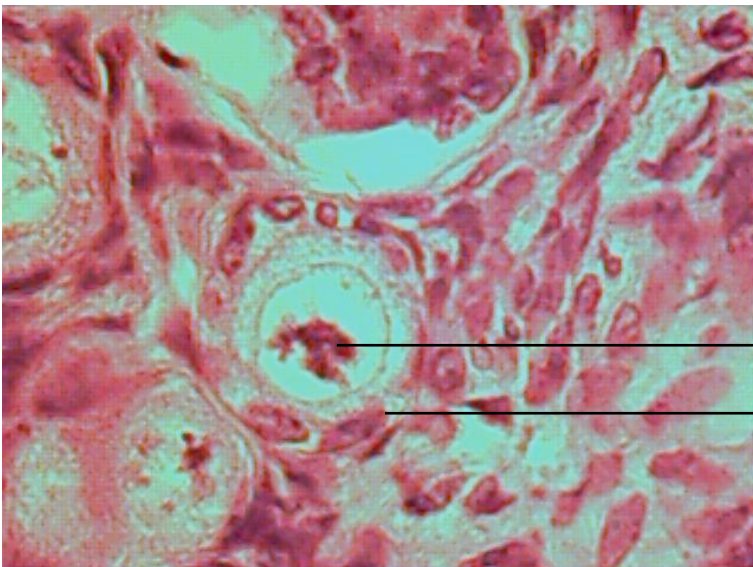


Cellules
Folliculaires

Ovocyte

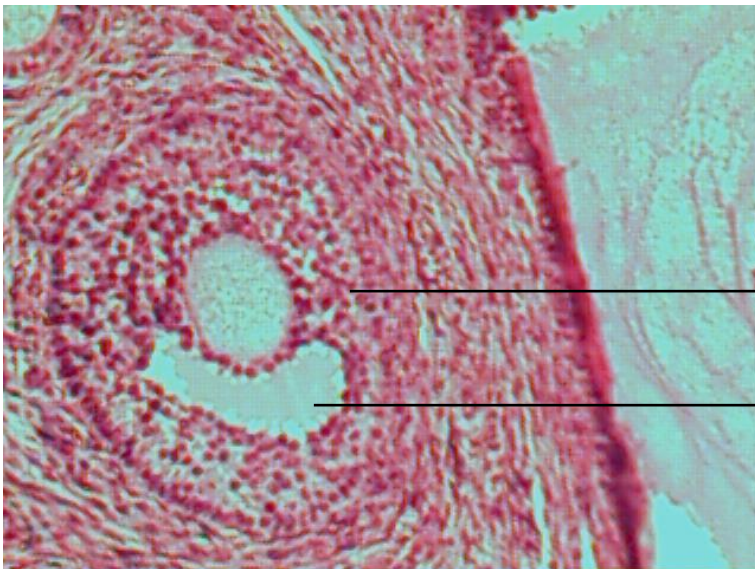
Follicule primaire et secondaire (x10)



Ovocyte

Cellule folliculaire

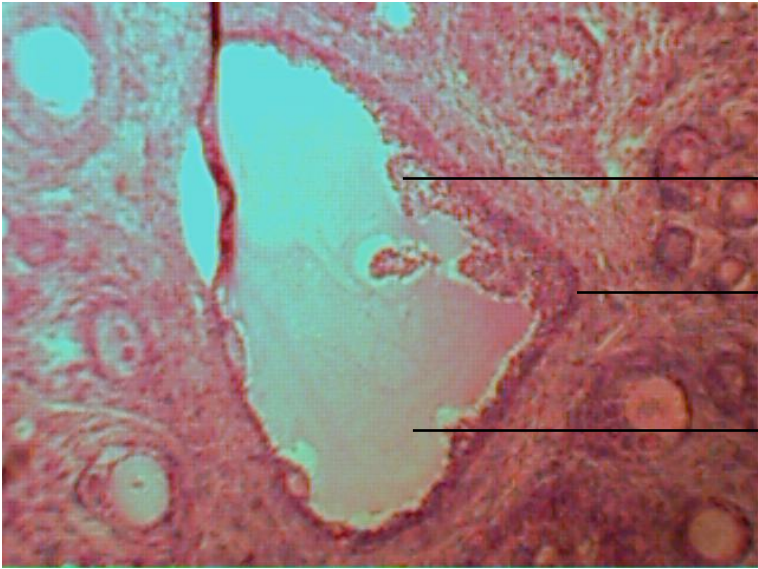
follicule primordial (x40)



Granulosa

Cavité

follicule cavitaire (x10)



Granulosa

Thèques

Cavité

Ovocyte mûr (x 4) **Il manque l'ovocyte !!!!**
(Ovocyte trop petit)

Et les coupes d'utérus

LÉPINAY Fabien
DROUET Adrien